

Sebózní adenitida u akit v České republice

J. RYBNÍČEK

Nezávislý veterinární dermatolog a dermatohistopatolog
Oslavany

SOUHRN

Rybníček J. **Sebózní adenitida u akit v České republice.** Veterinářství 2011;61:563-570.

Sebózní adenitida u akit se v posledních letech stává výrazným chovatelským problémem v České republice. V textu jsou popsány nejnovější poznatky z hlediska dědičnosti, etiopatogeneze, diagnostiky, terapie a prevence sebózní adenitidy u akit.

Úvod

Sebózní adenitida (syn. sebaceózní adenitida, angl. *sebaceous adenitis*, zkr. SA) je vzácné seboroické a alopetické onemocnění postihující výlučně mazové žlázy kůže, které jsou v průběhu procesu naprosto destruovány zánětlivým imunitně zprostředkovaným procesem.¹⁻⁹ Onemocnění bylo popsáno u psů, koček, králíků, koně a člověka.² Přestože postižen může být jakýkoli pes, výrazně predisponovaná plemena jsou zejména akita-inu, pudl, viszla, samojed a čau-čau.² V některých chovech může být postiženo větší množství zvířat a v současné době je sebózní adenitida poměrně často v ČR diagnostikována právě u plemene akita-inu, a naopak zcela sporadicky u jiných plemen. Onemocnění je geneticky podmíněné, u akit a pudlů byl prokázán autozomálně recesivní typ dědičnosti a právě díky tomuto typu dědičnosti a relativně dlouhé, až několikaleté asymptotní fázi se onemocnění snadno udržuje a amplifikuje v populaci.¹⁰ První popsáný případ SA u akity v ČR je z roku 1998 a od této doby se množství akit trpících SA diagnostikovaných autorem postupně zvyšovalo.¹¹ Vzhledem ke značnému nárůstu počtu pacientů s tímto onemocněním v našich podmínkách se v posledních dvou až třech letech stává SA u tohoto plemene alarmujícím chovatelským problémem a snahou některých chovatelských klubů je



Obr. 1 – SA u akity, stáří 2 roky – celkový pohled – prořídlá, matná nekvalitní srst, zcela chybí podsada

SUMMARY

Rybníček J. **Sebaceous adenitis in akitas in the Czech Republic.** Veterinářství 2011;61:563-570.

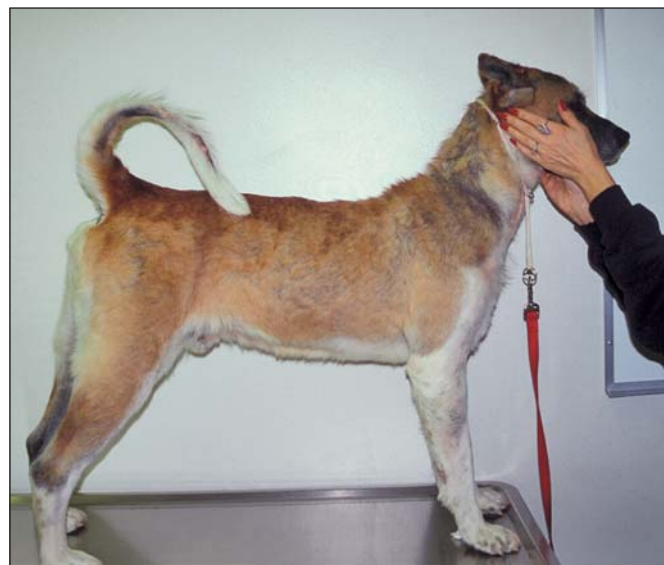Sebaceous adenitis in akitas is becoming a major breeding problem in the Czech Republic. The up to date overview regarding the heredity, aetiopathogenesis, diagnostics, therapy and prevention of sebaceous adenitis in akitas is given in this article.

zamezit dalšímu šíření onemocnění v rámci plemene. Z toho důvodu se i pro veterinární veřejnost stává znalost problematiky, správné diagnostiky a terapie SA důležitou informací a následující text by měl poskytnout dostačující množství relevantních informací (včetně kompletního literárního přehledu – viz literatura) týkajících se onemocnění právě u plemene akita-inu.

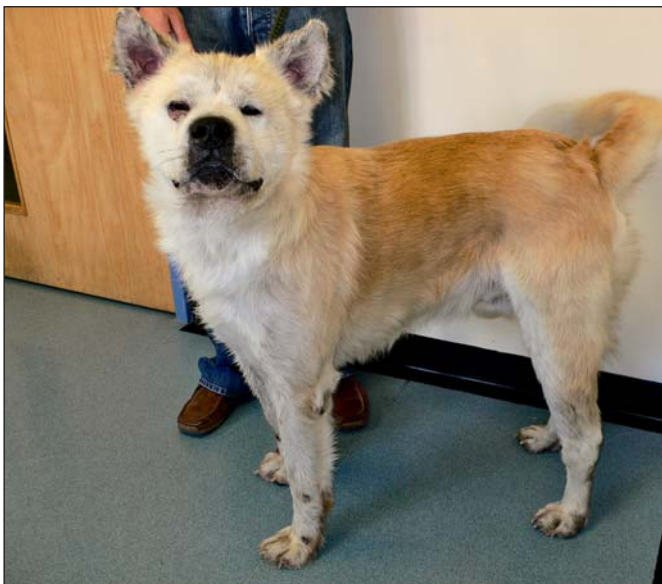Etiopatogeneze

Etiopatogeneze sebózní adenitidy, i přes řadu solidních studií, není doposud zcela jasná. Teorie, které byly navrženy a zkoumány, jsou následující:

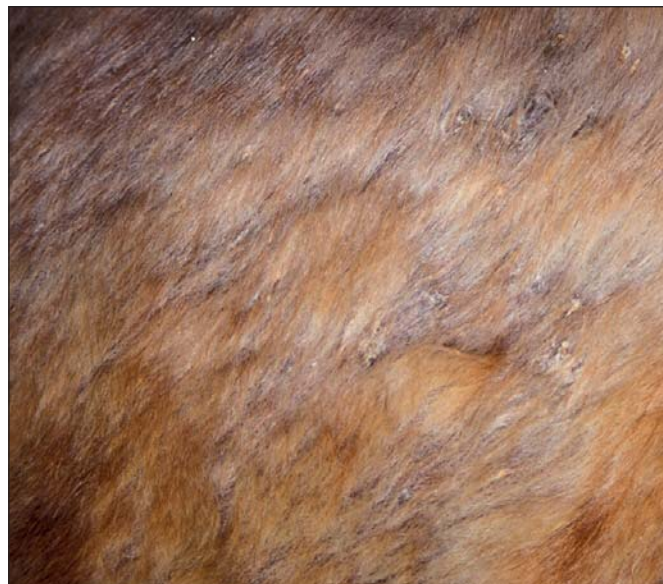1. buněčně zprostředkovaná imunologická destrukce mazových žláz,¹²⁻¹⁴
2. hereditární a vývojová (predeterminovaná) zánětlivá destrukce mazových žláz,^{2-5,10}
3. kornifikační defekt vedoucí k obstrukci sebózního ductu s následnými zánětlivými změnami a destrukcí mazových žláz,^{14,15}
4. anatomický defekt vedoucí k prosakování mazu přes bazální membránu do dermis, vedoucí k reakci na endogenní cizorodý materiál,¹⁴
5. defekt metabolismu lipidů, vedoucí ke kornifikačním abnormalitám, zánětu a destrukci mazových žláz.^{14,16}



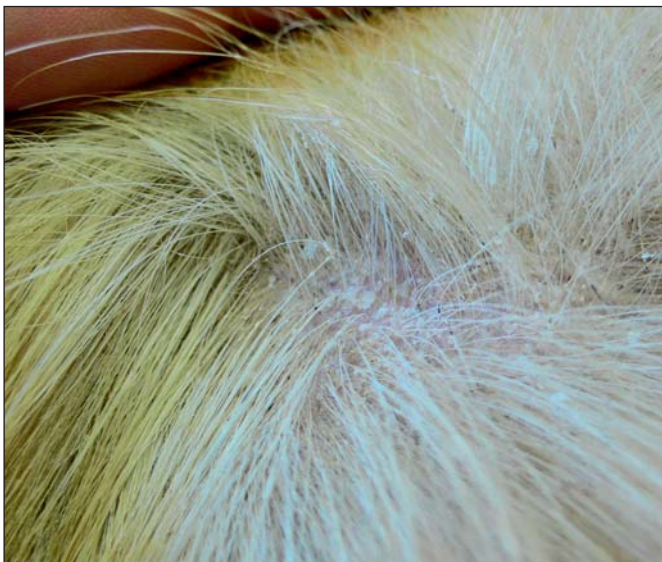Obr. 2 – SA u akity, stáří 4 roky – celkový pohled – prořídlá, matná nekvalitní srst, v oblasti krku sekundární pyodermie



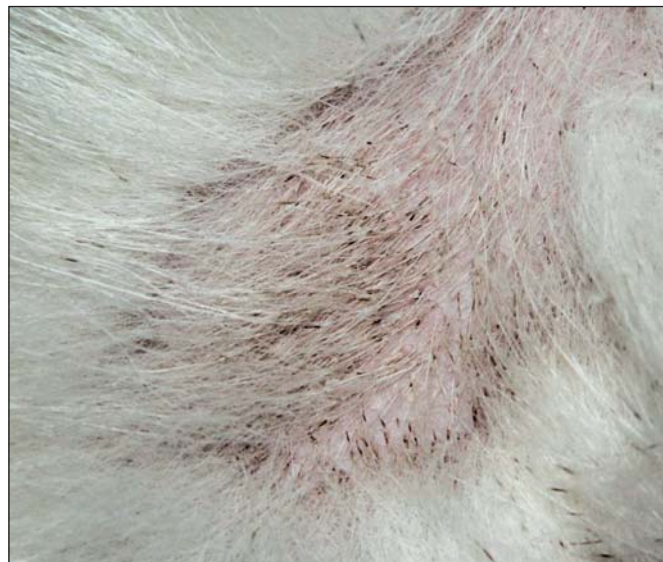Obr. 3 – SA u akity, stáří 5 roků – celkový pohled – prořídlá, matná nekvalitní srst, v oblasti obličeje sekundární pyodermie



Obr. 4 – Detail oblasti trupu – nadměrné šupinatění, chlupy slepují voskovité nálepy, prořídlá, nekvalitní srst



Obr. 5 – Na tomto detailu je patrná nadměrná tvorba šupin, folikulární odlitky, prořídlá srst, chybí podsada



Obr. 6 – Na detailu jsou patrné výrazné folikulární odlitky (kasty), pevně lpící na chlupových stvolech

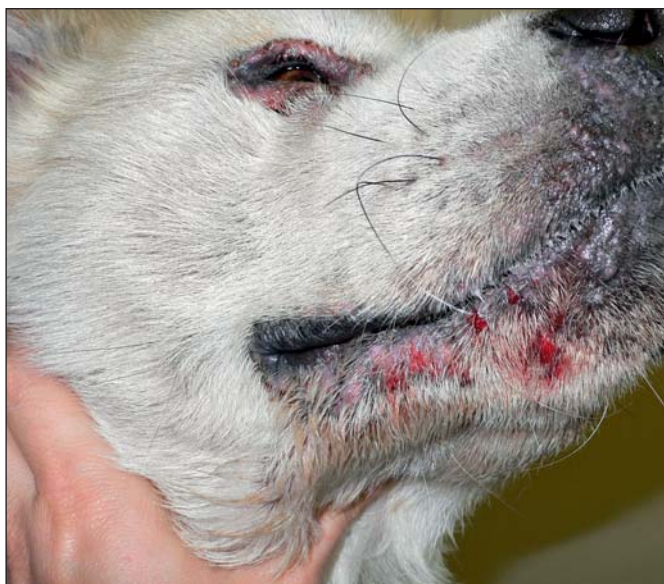Pravděpodobně se uplatňuje několik z těchto teorií současně, rozhodně první dvě teorie jsou platné a vzájemně se nevylučují. Nehledě na iniciační faktor onemocnění, konečným výsledkem je patologické kontinuum, začínající jako granulomatózní a pyogranulomatózní zánět orientovaný na mazové žlázy a jejich okolí, progredující postupně do úplné destrukce mazových žláz. Výzkum SA prokázal, že majoritní buněčnou populací infiltrující mazové žlázy u sebózní adenitidy jsou antigeny-prezentující dendritické buňky (morfologicky mají vzhled makrofágů), CD4+ a CD8+ T lymfocyty a tzv. *double* negativní (DN) T lymfocyty (tj. CD4-, CD8-).¹² Tyto DN T lymfocyty mohou reprezentovat přirozené zabijáče (*natural killer* T lymfocyty), které se spolu s cytotoxickými CD8+ T lymfocyty uplatňují při vlastní destrukci sebocytů.

Jakmile dojde k likvidaci mazových žláz, odezní zánětlivé změny a patrné jsou pouze prázdné hyperkeratotické chlupové folikuly a kompletní absence mazových žláz. Vzhledem k tomu, že maz hraje důležitou roli v udržování epidermální

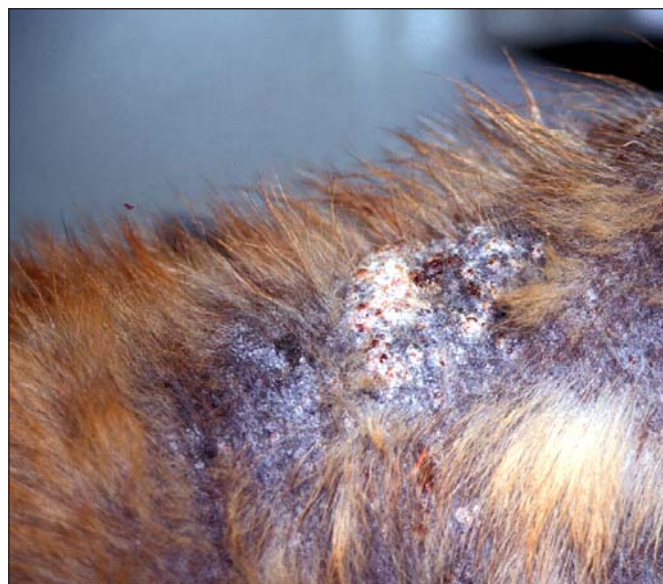bariérové funkce kůže a je nezbytný pro normální funkci chlupových váčků a následně srsti, jeho absence vede k narušení tvorby folikulárního materiálu s následnou tvorbou folikulárních odlitků, telogenizaci, nekvalitní, řídké srsti, ke zvýšeným ztrátám vody přes epidermis, narušení tvorby fyziologické stratum corneum s následným šupinatěním a k náchylnosti k infekcím kůže.

Klinické příznaky

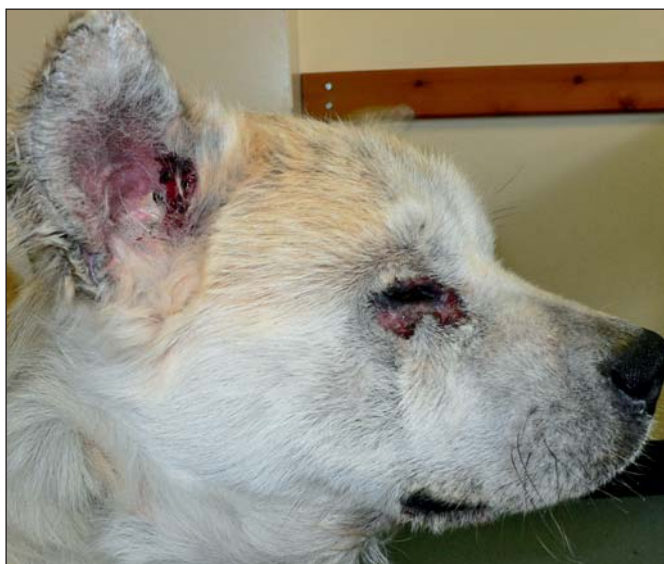První klinické příznaky se mohou objevit již v pozdějším šteněčím věku nebo kdykoli během života zvířete. Klinické příznaky u akity jsou charakterizovány zejména nekvalitní, matnou a mastnou, silně prořídou srstí, vypadáváním chlupů, zejména podsady, často pouze se zchovalými pesíky (obr. 1, 2, 3), nadměrným šupinatěním (obr. 4) a tvorbou folikulárních odlitků (obr. 5). U akity je častá sekundární pyodermie (obr. 6). Onemocnění může být zcela nepruritické, ale obvykle je přítomen variabilní pruritus, který zejména v přítomnosti pyodermie




Obr. 7 – Sekundární pyodermie v oblasti mordy u akity s SA



Obr. 8 – Sekundární pyodermie v oblasti krku u akity s SA



Obr. 9 – SA u akity – detail hlavy. Všimněte si prořdlé, nekvalitní srsti a sekundární pyodermie v okolí očí a na mordě



Obr. 10 – Detail laterální plochy ucha u SA se splenou srstí, voskovitými nálepy

může být i dosti intenzivní. Na dotek může srst působit dojemem mastnoty a pacienti obvykle vykazují charakteristický sebo-roický (myšínový) zápach. Lokalizace procesu na počátku onemocnění bývá obvykle na místech s velkým množstvím mazových žláz, tj. na hlavě (obr. 7), zejména na uších (obr. 8), krku (obr. 9), ocase (obr. 10) a dorzální straně trupu, proces se obvykle šíří na celý trup a proximální části končetin. Ojedinele u pacientů též dochází k celkovým klinickým příznakům, zejména k febrilii, apatii, nechutenství apod., jejichž příčiny nejsou známy.¹⁻¹¹

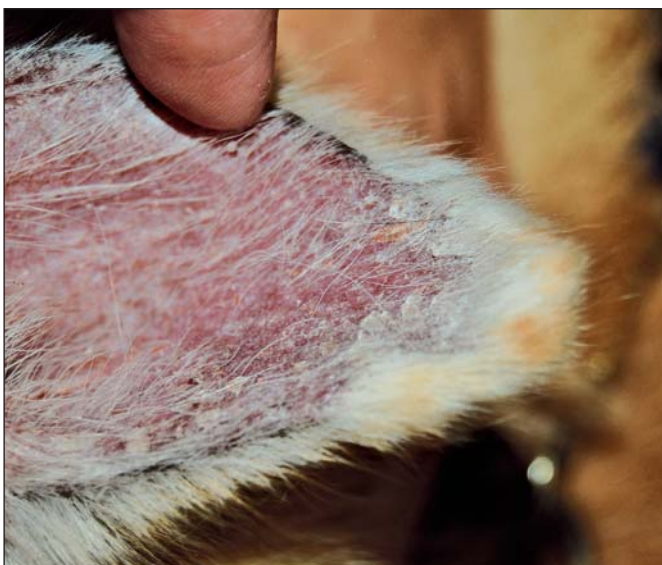Diagnostika

Přestože klinické příznaky jsou u daného plemene dosti charakteristické, klinická diferenciativní diagnóza je široká a zahrnuje folikulitidy (demodikóza, bakteriální folikulitida, dermatofytóza), keratinizační defekty (idiopatická seborea, dermatózy reagující na podávání zinku a vitamínu A), leishmáníózu, adverzní reakce na krmivo, folikulární dysplazie, některé

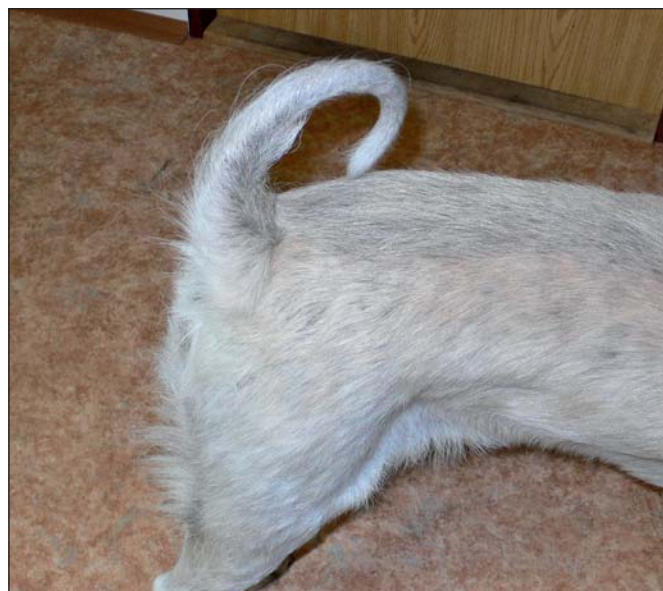ré hormonální dermatózy a epiteliotropní lymfom. Konečná diagnóza je stanovena na základě anamnézy, klinických příznaků, trichoskopie (folikulární odlitky bez přítomnosti parazitů a plísní, obr. 11) a zejména histopatologie, která je zcela diagnostická.^{2,14} Než se však přistoupí ke kožní biopsii, je vždy vhodné provést kožní seškrab zejména k vyloučení demodikózy. V případě klinických příznaků poukazujících na malasseziovou dermatitidu nebo pyodermii, je potřeba provést cytologické vyšetření k potvrzení, resp. vyloučení sekundární bakteriální nebo malasseziové infekce.

Histopatologie

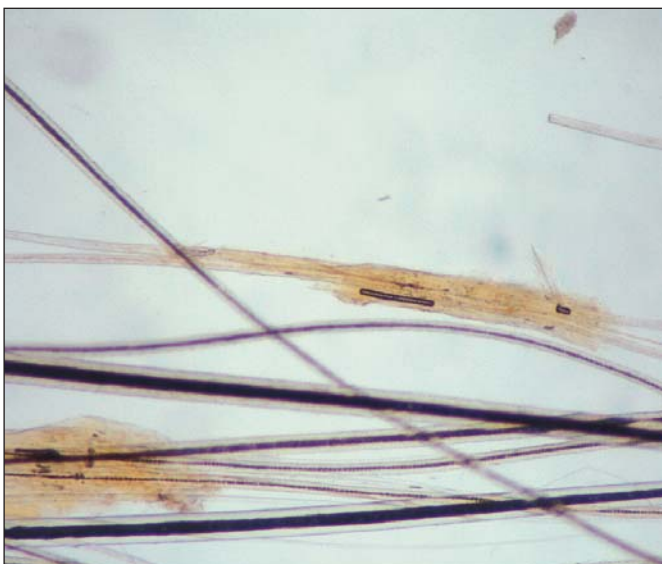Ke konečné diagnostice je nutno odebrat tři až šest bioptátů, menší počet biopsií je diagnosticky neprůkazný. Biopsie je nutno zaslat k vyšetření veterinárnímu dermatopatologovi, neboť řada všeobecných patologů onemocnění nezná a některé subtilní změny, jako je absence mazových žláz, mohou snadno uniknout pozornosti. Histologicky u akutních případů



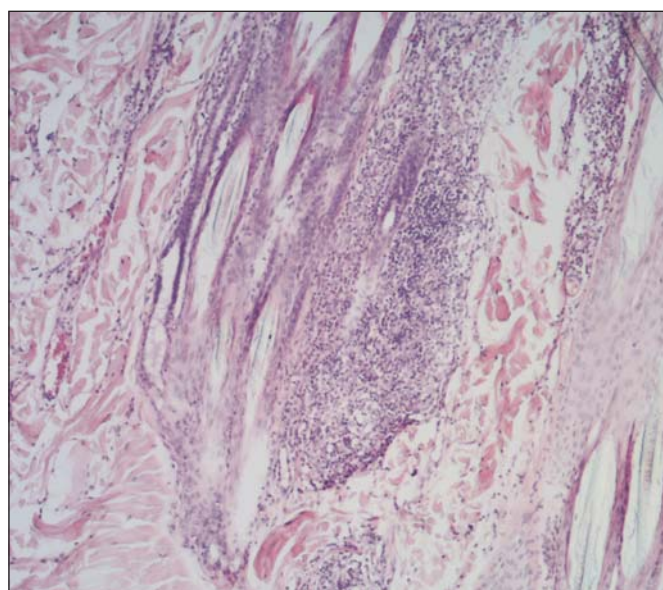
Obr. 11 – Detail mediálního aspektu ucha u SA se slepenou srstí, extrémním šupinatěním projevujícím se moučnými nálepy, což je typický klinický obraz u akutní SA



Obr. 12 – Postižení ocasu a dorsálního trupu – téměř kompletní ztráta srsti dává ohonu vzhled krysího ocasu



Obr. 13 – Trichoskopie – patrné jsou výrazné folikulární odlišky zcela obalující chlupové stvoly. Tento nálezu demodexe, spor/hyf dermatofytové plísně a při absenci sekundární pyodermie je u akutní SA vysoce suspektním pro SA

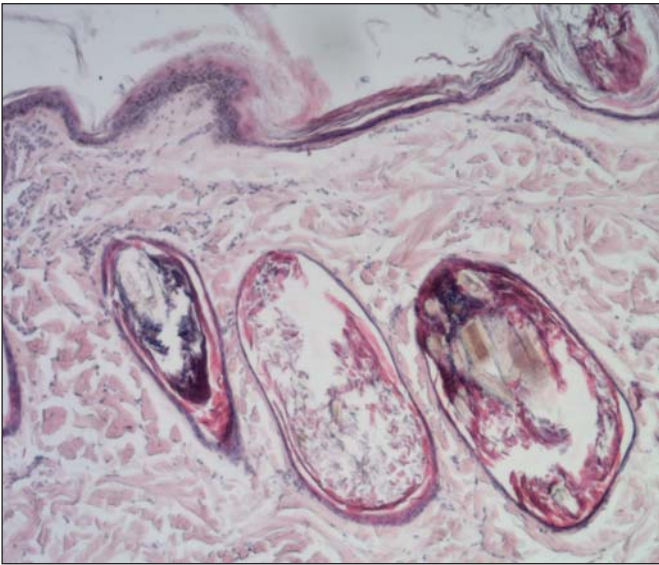


Obr. 14 – Akutní SA – histopatologie. Patrný je výrazný (pyo)granulomatózní zánět v oblasti střední části folikulů, v místech výskytu mazových žláz. Ty jsou zde zcela likvidovány zánětlivým procesem

Ize pozorovat lymfocytární a neutrofilní granulomatózní, případně pyogranulomatózní zánět orientovaný pouze na mazové žlázy (obr. 12). U chronických případů, kdy již došlo k vymizení zánětu a kompletní destrukci mazových žláz, je diagnóza stanovena na základě jejich totální absence (obr. 13). Současně jsou patrné změny na folikulech, kdy dochází k dilataci a hyperkeratóze chlupového váčku bez jakýchkoli zánětlivých změn, perifolikulárně lze pozorovat pouze fokální fibrózu v místech původní lokalizace mazových žláz (obr. 14). Častá je kompaktní hyperkeratóza a změny mohou připomínat některé atrofické nebo hormonální dermatózy.¹⁴ Zde často dochází k přehlédnutí patognomické absence mazových žláz patologem a onemocnění může být chybně diagnostikováno jako hormonální dermatóza. Sekundární změny jsou časté zejména při výskytu pyodermie a jsou charakterizovány nej-

častěji hyperplastickou perivaskulární dermatitidou s případnými krustami, bakteriální folikulitidou nebo známkami hluboké pyodermie (furunkulóza, pyogranulomatózní dermatitida, celulitida, ulcerace apod).

Histopatologicky může být sebózní adenitida přítomna i u některých jiných onemocnění, a to jako důsledek demodikózy, leishmaniózy, exfoliativního kutánního lupu erythematosu (ECL) a uveodermatologického syndromu, nicméně u všech těchto onemocnění je adenitida pouze jedním z řady dalších specifických histopatologických nálezů.¹⁴ Navíc u demodikózy a leishmaniózy mohou být vizualizována příslušná parazitární agens, ECL se vyskytuje výhradně u německých krátkosrstých ohařů, nikoliv u akutní SA, a uveodermatologický syndrom má zcela odlišné dermatologické příznaky, navíc vždy s postižením očí (uveitida).



Obr. 15 – Konečné stadium/chronická SA – histopatologie. V okolí folikulů je totální absence mazových žláz, folikuly jsou dilatované, hyperkeratózní. Tyto změny mohou připomínat některé atrofické dermatózy

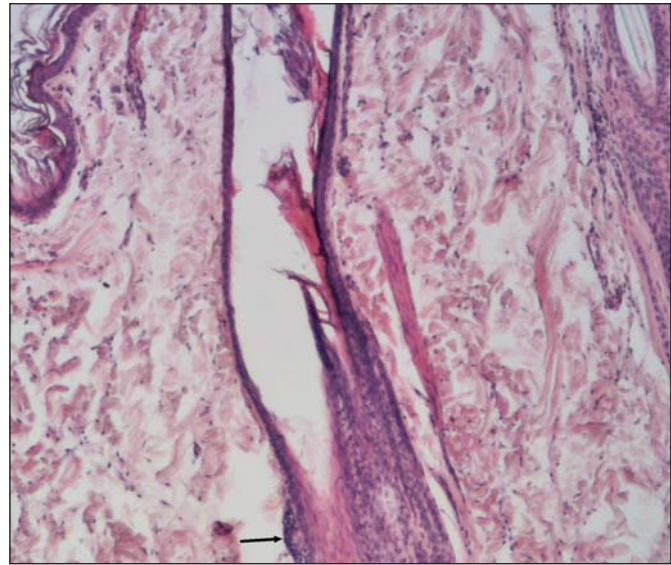
Pro výzkumné účely u sebaceózní adenitidy se využívá imunofluorescenční vyšetření (obr. 15).

Terapie

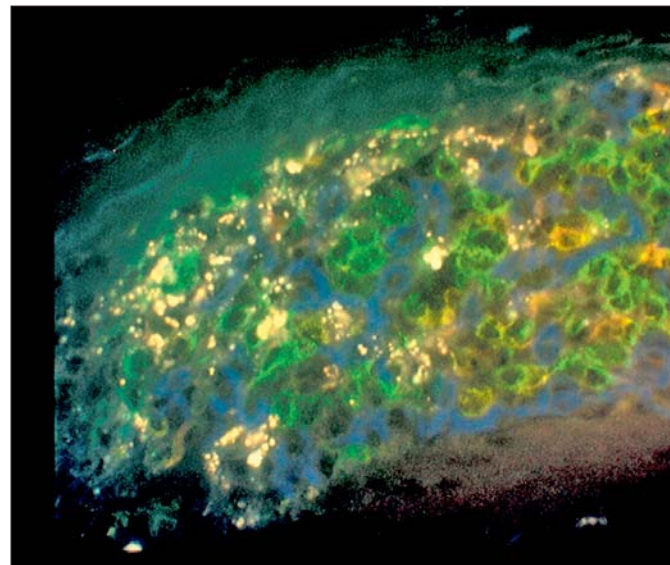
Vzhledem k tomu, že doposud není přesně známa etiopatogeneze onemocnění, neexistuje ani žádná standardní terapie, která by vedla k trvalé remisi. Obecně pacienta lze dlouhodobě udržovat v remisi pomocí řady terapeutických postupů. Povrchově se využívá aplikace antiseboroických šamponů a emolentií/humektantů, tj. látek nahrazujících do určité míry maz (urea, propylenglykol, kyselina mléčná apod., příp. jejich kombinace), díky kterým dochází k obnově normální epidermální bariérové funkce. Systémově lze využít buďto antiinflamační léky, jako jsou nenasycené mastné kyseliny a cyklosporin, příp. glukokortikoidy nebo léky cílené na kornifikační defekty (vitamin A nebo retinoidy). Terapie je vždy individuálně šita na míru na základě klinických příznaků a časové a finanční situace majitele. Obvykle se volí kombinace lokální a některé systémové formy terapie.¹⁵ Pacienta lze udržovat v dobrém klinickém stavu, avšak vyžaduje to maximální péči ze strany majitele, a často také finanční dedikaci.

Povrchová léčba SA

Antiseboroické šampony (benzoylperoxidové šampony, Duoxo seborrhea shampoo, Sebolytic, Sebocalm, Sebomild P) s následným použitím humektantů a emolentií (Propylenglykol 50–70 %, Duoxo seborrhea spray, Ermidrá spray, Humilac) jsou nejčastější formou povrchové terapie. Humektanty nejlépe ve formě spreje mohou být aplikovány po koupeli a navíc mezi koupelemi, interval aplikace jak šamponu, tak humektantu je individuální a závisí na závažnosti klinických příznaků. U většiny pacientů se alespoň zpočátku provádějí koupele v antiseboroickém šamponu nejméně 2x týdně, ale i obden, humektanty jsou aplikovány denně. Při zlepšení stavu lze individuálně prodlužovat intervaly mezi aplikacemi tak, aby byl stále patrný efekt léčby. Povrchová terapie obvykle zamezuje nadměrnému šupinatění, tvorbě folikulárních odlišků a zvláč-



Obr. 16 – Chronická SA – histopatologie. V oblasti střední části folikulu v místech původní mazové žlázy (šipka) je patrná fokální fibróza s velmi ojedinelými zánětlivými buňkami



Obr. 17 – Trojitá přímá imunofluorescence (Triple label IF s anti CD3, CD4 a CD8 monoklonálními protilátkami. Barveno v pořadí: zelený, modrý, červený fluorescein) umožňující identifikaci specifických zánětlivých buněk uplatňujících se při destrukci mazových žláz u SA. Patrné jsou: 1. antigeny prezentující dendritické buňky (CD3-CD4+CD8- CD8-: modrá), 2. cytotoxické T lymfocyty (CD3+CD4-CD8+: žlutá), 3. double negativní T lymfocyty (CD3+CD4-CD8-: zelená) 4. pomocné T lymfocyty (CD3+CD4+CD8-: béžová)

ňuje kůži, současně odstraňuje i nepříjemný zápach. U těžších případů je vždy vhodné povrchovou terapii provádět jako doplněk léčby systémové.¹⁵

Systémová léčba SA

Vitamin A:

Jedná se o relativně bezpečnou a levnou formu systémové terapie s dávkou 1000 – 2000 m.j./kg/den p. o. Léčba je obvykle doporučována jako první systémová volba a k jiným formám



18 a – Léčba cyklosporinem: Akita, pohlaví samčí, stáří 5 let, klinicky zdravý, rok před klinickými příznaky



18 c – Pět měsíců od počátku terapie cyklosporinem. Patrné je kompletní osrstění

systémové terapie se přistupuje spíše v případě selhání. Pozitivní efekt léčby je pozorován minimálně u 50 % případů. Pokud je léčba efektivní, podává se vitamín A celoživotně obvykle společně s povrchovou terapií. Většinou trvá dva až tři měsíce, než se projeví účinky léčby.¹⁶

Retinoidy:

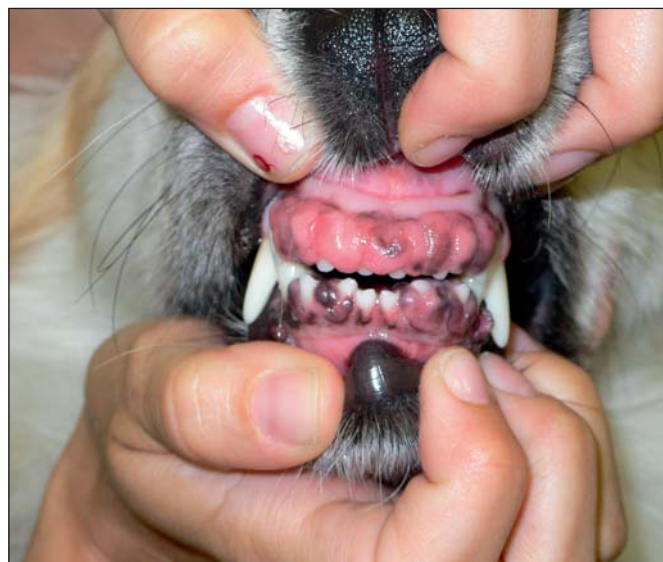U dlouhorských plemen, jako jsou akity, mají obdobný efekt jako samotný vitamín A. Retinoidy jsou navíc drahé a mohou způsobit potenciálně závažné vedlejší účinky (teratogenní, hepatotoxické, nefrotoxické, onkogenní, imunosupresivní, tvorba rohokvových defektů aj.), proto nemají v terapii SA u akít výraznějšího opodstatnění.¹⁷

Esenciální mastné kyseliny:

Reprezentují nejméně agresivní terapii, avšak též nejméně účinnou formu léčby. Používají se více jako doplněk ostatních forem systémové a lokální léčby. Mohou pozitivně působit na



18 b – Léčba cyklosporinem: Stáří 6 let, v době diagnostiky sebózní adenitidy. Všimněte si zejména markantní ztráty osrstění



Obr. 19 – Vedlejší účinek cyklosporinu – hyperplazie dásní. Proces je reverzibilní

qualitu srsti. Aby měly nenasycené kyseliny vůbec nějaký efekt, je potřeba volit protokol s vysokou dávkou, obvykle se jedná o minimálně dvojnásobné dávky doporučených výrobců.¹⁵

Cyklosporin A:

Je doposud nejúčinnější, avšak i nejdražší formou léčby SA (obr. 18 a, b, c). Výrazný efekt lze pozorovat minimálně u 70 % pacientů.^{13,18,19} Cyklosporin se používá v dávce 5 mg/kg/den p. o. (cyklosporin je nutno podávat na lačno, tj. nekrmit dvě hodiny před a po aplikaci, lék je potřeba podávat bez jakéhokoli pamlsku), a to dlouhodobě až celoživotně. Efekt léčby může být patrný již za dva až šest týdnů, k remisi dochází obvykle během několika týdnů až měsíců. Aplikační interval lze při remisi u řady pacientů prodloužit na dávání každý druhý den, případně u ojedinelých pacientů na 2x týdně, při stejné dávce 5 mg/kg. Cyklosporin je při této dávce velmi bezpečný lék i při dlouhodobém, příp. trvalém podávání. Vedlejší



ČAVLMZ a společnost Boehringer Ingelheim
zvou na

III. KARDIOLOGICKÉ DNY BOEHRINGER INGELHEIM

4.–5. 11. 2011 Průhonice

Srdečně Vás zveme na na již **tradiční seminář (4.11.) a workshop (5.11.)** věnovaný veterinární kardiologii. Přednášet budou opět špičkoví kardiologové:

Dr. Alan Kovačević – **Německo** – nositel ceny Evropský veterinární specialista v kardiologii malých zvířat udělené Evropskou komisí pro veterinární specializaci...

Dr. Peter Modler – **Rakousko** – Certifikovaný člen Collegium Cardiologicum e.V....

Dr. Rafal Niziolek – **Polsko** – žák Prof. Ch. Lombarda, člen International Veterinary Emergency and Critical Care Medicine (IVECCS)...

Toto obsazení slibuje spoustu nových informací, praktických rad, příkladů pro každodenní veterinární praxi. Po semináři následuje **workshop**, který povedou přednášející. Zde je možná účast pouze menší skupiny veterinárních lékařů, proto, kdo se dříve přihlásí...

Datum a místo konání:

4.–5. 11. 2011

FLORET – vzdělávací a informační centrum
Květnové náměstí 391
252 43 Průhonice
www.floret.cz

Přihlášky, podrobné informace, podmínky:

Eva Bursáková
Telefon: 732 172 705
E-mail: blc@blc.cz

Uzávěrka přihlášek:

1. 11. 2011

Srdečně Vás zveme a těšíme se na setkání!

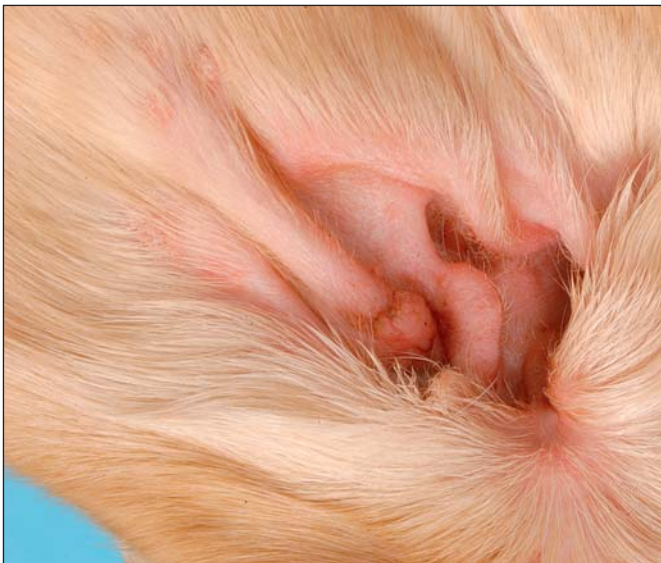za Boehringer Ingelheim

MVDr. Martin Šanda

vetedin

CHOOSE DUAL ACTION. CHOOSE LIFE.

Kontakt: Dr. Martin Šanda, Boehringer Ingelheim spol. s r.o., Na Poříčí 1079/3a, 110 00 Praha 1
Mob. tel.: +420 731584 295, e-mail: martin.sanda@boehringer-ingelheim.com



Obr. 20 – Vedlejší účinek cyklosporinu – virové papilomy (bradavice) v oblasti mediálního aspektu boltce. Proces je reverzibilní

účinky, často pozorované u lidí, jako jsou např. hepatotoxicita či onkogenita, se u psů nevyskytují. Z vedlejších účinků je nutno zmínit častou nauzeu a vomitus v průběhu prvních pěti až deseti dnů podávání, tyto vedlejší účinky jsou však tranzitní.

Z dlouhodobých vedlejších účinků je vhodné informovat majitele o možnosti vzniku hyperplazie dásní (obr. 17), hypertrichózy a tvorby virových papilomů (obr. 18). Některý z těchto vedlejších účinků se však může vyskytnout jen u 5 % léčených pacientů a jedná se spíše o kosmetické problémy. V nedávné studii byly hodnoceny účinky cyklosporinu na klinické a histopatologické změny SA a bylo prokázáno, že aplikace cyklosporinu může vést k regeneraci absentujících mazových žláz. Nicméně po vysazení cyklosporinu dochází opět k imunitně zprostředkované destrukci nově vzniklých mazových žláz.¹³

Glukokortikoidy:

Imunosupresní dávky glukokortikoidů mohou být na počátku onemocnění relativně efektivní u krátkosrstých plemen, u akít však jen výjimečně. Vzhledem ke svým výrazným potenciálním vedlejším účinkům, by u tohoto onemocnění (nejedná se o život ohrožující proces) neměly být používány. Jejich použití lze zvážit pouze v případech, kdy jedinou další alternativou je eutanazie pacienta.

Prognóza a prevence

Onemocnění, co se týče trvalého vyléčení, má špatnou prognózu – i při úplné remisi dochází po vysazení léčby k recidivám. Nicméně se ve většině případů jedná o onemocnění, u něhož lze pacienta udržovat na přijatelné až excelentní zdravotní úrovni. Vzhledem k tomu, že se jedná o geneticky podmíněný defekt, postižená zvířata a jejich přírodní příbuzní by neměli být zařazováni do chovu.

Závěr

Přestože jakákoli preventivní opatření týkající se plemenářských programů, zejména vyřazování postižených jedinců

a jejich přímých příbuzných z chovu, jsou v rukou chovatelských klubů, včasná a správná diagnostika ze strany veterinárních lékařů je zcela nezbytnou součástí ozdravných programů v rámci plemene. Navíc důkladná znalost problematiky zvyšuje kredit veterinárního lékaře v očích chovatelské veřejnosti.

Literatura:

1. Scott, D. W. Granulomatous sebaceous adenitis in dogs. *J Am Anim Hosp Assoc* 1986;22:631-634.
2. Scott, D. W., Miller, W. H. Jr, Griffin, C. E. Granulomatous sebaceous adenitis. In: Muller and Kirk's Small Animal Dermatology, 6th edn. PA: W.B Saunders Co; Philadelphia, 2001;1140-1146.
3. Carpenter, J. L., Thornton, G. W., Moore, F. M. Idiopathic periadnexal nodular granulomatous dermatitis in 22 dogs. *Vet Pathol* 1987;24:5-10.
4. Rosser, E. J. Sebaceous Adenitis. In: Bonagura, J. D., Kirk, R. W., editor. *Kirk's Current Veterinary Therapy XI*. Philadelphia: WB Saunders Co; 1992:534-536.
5. Scott, D. W. Sterile granulomatous sebaceous adenitis in dogs and cats. *Vet Ann* 1993;33:236-243.
6. Renfro, L., Kopf, A. W., Gutterman, A., Gottlieb, G. J., Jacobson, M. Neutrophilic Sebaceous Adenitis. *Arch Dermatol* 1993;129:910-911.
7. Spaterna, A., Antognoni, M. T., Cappuccini, S., Tessei, B. Case report: Sebaceous Adenitis in the dog: Three cases. *Vet Res Commun* 2003;27(Suppl 1):441-443.
8. Sousa, C. A. Sebaceous Adenitis. *Vet Clin North Am Sm Anim Pract* 2006;36:243-249.
9. Hernblad, T. E., Bergvall, K., Egenvall, A. Sebaceous adenitis in Swedish dogs, a retrospective study of 104 cases. *Acta Vet Scand* 2008;50:11-18.
10. Reichler, I. M., Hauser, B., Schiller, I., Dunstan, R. W., Credille, K.M., Binder, H., Glaus, T., Arnold, S. Sebaceous adenitis in the akita: clinical observations, histopathology and heredity. *Vet Dermatol* 2001;12:243-253.
11. Rybníček, J., Novák, O. Granulomatózní sebaceózní adenitida u akity – popis případu v České Republice. *Veterinářství* 1998;48:72-73.
12. Rybníček, J., Affolter, V. K., Moore, P. F. Sebaceous adenitis: an immunohistological examination. In: Kwochka, K. W., Willemse, T., von Tscherner, C. *Advances in Veterinary Dermatology*, Butterworth – Heinemann; Oxford, 1998;3:539-540.
13. Linek, M., Boss, C., Haemmerling, R., Hewicker-Trautwein, M., Mecklenburg, L. Effects of cyclosporine A on clinical and histologic abnormalities in dogs with sebaceous adenitis. *J Am Vet Med Assoc* 2005;226:59-64.
14. Gross, T. L., Ihrke, P. J., Walter, E. L., Affolter, V. K. Diseases with abnormal cornification. In: *Skin Diseases of the Dog and Cat. Clinical and Histopathologic Diagnosis*, 2nd edn. Blackwell Science; Oxford, 2005:186-188.
15. Rosser, E. J. Therapy for Sebaceous Adenitis. In: Bonagura, J. D., Kirk, R. W. *Kirk's Current Veterinary Therapy XIII*. W.B. Saunders; Philadelphia, 2000;572-573.
16. Lam, A. T. H., Affolter, V. K., Outerbridge, C. A., Gericota, B., White, S. D. Oral vitamin A as an adjunct treatment for canine sebaceous adenitis. *Vet Dermatol* 2011;22:305-311.
17. White SD, Rosychuk RAW, Scott KV, Hargis AM, Jonas L, Trettien A. Sebaceous adenitis in dogs and result of treatment with isotretinoin and etretinate: 30 cases (1990–1994) *J Am Vet Med Assoc*. 1995;207:197–200.
18. Carothers, M. A., Kwochka, K. W., Rojko, J. L. Cyclosporine-responsive granulomatous sebaceous adenitis in a dog. *J Am Vet Med Assoc* 1991;198:1645-1648.
19. Noli, C., Toma, S. Case report: Three cases of immune-mediated adnexal skin disease treated with cyclosporine. *Vet Dermatol* 2006;17:85-92.

Adresa autora:

MVDr. Jan Rybníček DipECVD
Diplomate, European College of Veterinary Dermatology
Padochov 175, Oslavany
664 91 Ivančice
e-mail: janrybnicek@volny.cz